

P. Kohorst¹

Innovative Materialien und Fertigungstechniken in aktuellen prothetischen Versorgungskonzepten

*Innovative materials and processing
techniques in current prosthetic rehabilitation
concepts*



P. Kohorst

Einführung: Die Etablierung computergestützter Herstellungsverfahren hat in den vergangenen Jahren im Bereich der prothetischen Zahnmedizin zu einem Wandel der Versorgungskonzepte geführt. Neben neuartigen Fertigungstechniken stehen dabei insbesondere innovative Materialien im Fokus.

Material und Methode: Fallbeispiele sowohl für festsitzende als auch herausnehmbare Restaurationen sollen veranschaulichen, welche Möglichkeiten die computergestützte Fertigung heute in der Patientenversorgung bietet. Zum einen wird die Rehabilitation mit monolithischen Keramikrestaurationen dargestellt, die nicht nur eine verbesserte Langzeitstabilität, sondern auch gesteigerte Behandlungs- und Kosteneffektivität versprechen. Zum anderen stehen herausnehmbare, teleskopverankerte Versorgungen im Fokus, die durch Nutzung innovativer Materialien und Techniken auch bei schwierigen Ausgangssituationen ein erfolgreiches prothetisches Konzept darstellen.

Ergebnisse und Schlussfolgerungen: Auch wenn klinische Langzeitergebnisse für zahlreiche aktuelle Versorgungskonzepte noch ausstehen, wird deutlich, welches Potenzial innovative Materialien und Fertigungstechniken in der prothetischen Zahnmedizin bieten. Die zur Verfügung stehenden Technologien gewährleisten inzwischen in nahezu allen Indikationsbereichen eine patientenindividuelle Rehabilitation, für die ein weites Spektrum geeigneter Restaurationsmaterialien genutzt werden kann.

(Dtsch Zahnärztl Z 2013; 68: 588–597)

Schlüsselwörter: Monolithische Keramikrestauration; Implantat; Teleskop; PEEK; CAD/CAM

Introduction: In recent years the establishment of computer aided design and manufacturing techniques has led to a change of rehabilitation concepts in prosthetic dentistry. However, this development has not only focused on new processing techniques but in particular on innovative materials.

Material and Methods: The spectrum of CAD/CAM technology for the fabrication of fixed as well as removable restorations is presented by clinical cases. On the one hand the rehabilitation with monolithic ceramic restorations is demonstrated which not only show an improved long-term stability but also enhanced effectiveness related to treatment cost and clinical handling. On the other hand this report focusses on telescopically retained prostheses that by use of innovative materials and techniques represent a successful prosthetic concept even for challenging clinical situations.

Results and Conclusions: Even if clinical long-term results still are not reported for several modern rehabilitation concepts, it becomes apparent that innovative materials and processing techniques have a great potential in prosthetic dentistry. With currently available technologies in almost all indications an individual rehabilitation can be realized based on a wide choice of restoration materials.

Keywords: monolithic ceramic restoration; implant; telescopic crown; PEEK; CAD/CAM

¹ Medizinische Hochschule Hannover, Klinik für Zahnärztliche Prothetik und Biomedizinische Werkstoffkunde, Carl-Neuberg-Straße 1, 30625 Hannover

Peer-reviewed article: eingereicht: 25.06.2013, revidierte Fassung akzeptiert: 01.08.2013

DOI 10.3238/dzz.2013.0588-0597

Einleitung

Seit nunmehr über 15 Jahren befindet sich die moderne Zahnmedizin in einem stetigen Innovationsprozess, der in seiner Ausprägung und Radikalität wohl einzigartig in der Historie unseres Faches ist. Die Etablierung computergestützter Diagnose-, Planungs-, Behandlungs- und Fertigungstechnologien auf der einen Seite und die Einführung neuer Materialien auf der anderen Seite, haben zu einem Paradigmenwechsel von der handwerklich geprägten Zahnheilkunde hin zu einer aktuellen Zahnmedizin geführt, deren Innovationskraft im medizinischen Umfeld als beispielhaft bezeichnet werden kann. Neue Technologien und Materialien waren dabei in der Vergangenheit gemeinsam und nahezu untrennbar an dieser Entwicklung beteiligt. In den Anfängen der computergestützten Prozesse standen insbesondere prothetische Fragestellungen bei der Herstellung von Zahnersatz im Fokus und es wurde der Begriff CAD/CAM aus industriellen Produktionsabläufen in die Zahnmedizin übernommen, der heute zu einem Sammelbegriff für verschiedenste digitale Anwendungen geworden ist. Ein Hauptinteresse der damaligen Entwicklungen in der prothetischen Zahnmedizin lag dabei in der Verarbeitung von Hochleistungskeramiken, insbesondere Zirkoniumdioxid [25]. Es bestand der Wunsch durch Einsatz dieser in der Industrie bereits seit langem bekannten Werkstoffe vollkeramischen Zahnersatz in Indikationsbereichen zu realisieren, die zuvor metall-basierten Materialien vorbehalten waren. Computergestützte Herstellungstechniken ermöglichten die erfolgreiche Fertigung von belastbarem, vollkeramischem Zahnersatz, wobei die Hochleistungskeramiken anfänglich insbesondere als Gerüstmaterial in der Kronen- und Brückentechnik verwendet und mit silikatkeramischen Massen in traditioneller Schichttechnik verblendet wurden.

Es zeigte sich jedoch, dass in der klinischen Anwendung dieser Restaurationen gehäuft Frakturen im Bereich der keramischen Verblendungen auftreten, deren Inzidenz zum Teil deutlich über den Komplikationsraten vergleichbarer Metall-Keramik Restaurationen liegt [10, 19]. Zahlreiche Untersuchungen haben sich mit den verschiedenen Fak-

toren beschäftigt, die die Frakturen der Verblendkeramiken beeinflussen und Strategien entwickelt, die das Auftreten dieser Schädigungen verhindern sollen [4, 14, 15, 21]. Durch die Einhaltung dieser Anwendungsempfehlungen ist es gelungen, das Auftreten von Verblendfrakturen zu reduzieren, doch deuten die Ergebnisse aktueller klinischer Studien darauf hin, dass trotz insgesamt hoher Erfolgsraten das Versagen der Verblendkeramik weiterhin die Hauptkomplikation bei vollkeramischen Restaurationen mit Zirkoniumdioxidgerüst darstellt. In neueren Versorgungskonzepten wird daher der Ansatz verfolgt, gänzlich auf Verblendschichten zu verzichten und den Zahnersatz in seiner kompletten anatomischen Gestaltung aus einem Materialblock zu fertigen. Sowohl unter mechanischen Gesichtspunkten, als auch unter Aspekten wie Behandlungs- und Kosteneffektivität bieten diese Restaurationsformen Vorteile; Kompromisse müssen jedoch oftmals im Bereich der Ästhetik gemacht werden. Die Herstellung dieser monolithischen Restaurationen erfolgt zumeist aus Glaskeramiken, insbesondere Lithium-Disilikat Keramiken [7], bzw. aus Zirkoniumdioxid [17]; aber auch moderne Kunststoffe gelangen immer mehr in den Fokus des Interesses [8]. Die technische Realisierung dieser vollaromischen Versorgungen ist eng verbunden mit den Fortschritten, die sich in den vergangenen Jahren im Bereich der CAD/CAM-Technologien vollzogen haben. Komplexe okklusale Strukturen können am Computer inzwischen patientenindividuell gestaltet werden, wobei gleichzeitig die funktionellen Voraussetzungen des Patienten in einem virtuellen Artikulator Berücksichtigung finden [12].

Auch die Gestaltungsoptionen im Bereich des herausnehmbaren Zahnersatzes wurden durch die Etablierung computergestützter Fertigungsverfahren und dem damit zur Verfügung stehenden Spektrum potenzieller Restaurationsmaterialien deutlich erweitert. Besonderes Innovationspotenzial geht dabei von Teleskopversorgungen aus, die nicht nur zahlreiche prothetische Anforderungskriterien erfüllen, sondern auch sehr patientenindividuelle Lösungen zulassen. Teleskopierende Verbindungselemente bieten sowohl eine gute Retention und Stabilität, als auch Hygienefähigkeit und Erweiterbarkeit sowie

die Möglichkeit natürliche Zähne und Implantate in einer Restauration zu verbinden [1]. Waren es in der Vergangenheit nahezu ausschließlich Metalllegierungen, die bei der Herstellung dieser Versorgungsform zum Einsatz kamen, stehen inzwischen im Rahmen subtraktiver und additiver CAD/CAM-Prozesse ebenfalls Keramiken, Reinformetalle und Kunststoffe für die Produktion teleskopierender Verbindungselemente zur Verfügung.

Die folgenden klinischen Fälle veranschaulichen die heutigen Möglichkeiten computergestützter Fertigungsverfahren bei der Herstellung von festsitzendem und herausnehmbarem Zahnersatz. Ein besonderer Fokus liegt dabei auf den vielfältigen Materialoptionen, die sich, angepasst auf die jeweilige Patientensituation, in aktuellen Versorgungskonzepten bieten. Im ersten Fall wird die Versorgung mit monolithischen Kronen aus Lithium-Disilikat dargestellt, 2 weitere Fälle zeigen herausnehmbare, teleskopierende Rehabilitationen im zahnlosen bzw. teilbezahnten Oberkiefer. Hierbei werden unterschiedliche Materialien für die Herstellung von Matrize und Patrize gegenübergestellt.

Material und Methode

Fall 1: Monolithische Kronen aus einer Lithium-Disilikat Keramik im Oberkiefer

Im Rahmen einer Erstvorstellung zur Kontrolluntersuchung wiesen die Zähne 24–27 der 37-jährigen Patientin insuffiziente Kronen- und Füllungsrestaurationen auf, zudem waren alle Zähne endodontisch vorbehandelt (Abb. 1.1). Nach konservierender Vorbehandlung mit Revision der Wurzelkanalfüllungen regio 24 und 26, einer chirurgischen Kronenverlängerung mesial 25 sowie der Insertion von Glasfaserstiften regio 25 und 27 (Abb. 1.2) wurde die Versorgung der Zähne mit monolithischen Kronen aus einer Lithium-Disilikat Keramik geplant. Der Präparation der Zähne (Abb. 1.3) folgte die konventionelle Abformung der Situation und neben einer Bissnahme ebenfalls die Anlage eines Gesichtsbogens sowie die axiographische Bestimmung von Kondylenbahnneigung und Bennettwinkel. Die Arbeitsmodelle und die Biss-

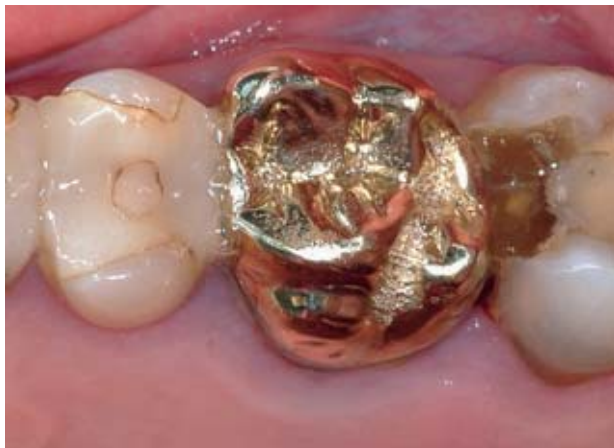

Abbildung 1.1 Klinische Ausgangssituation.
Figure 1.1 Initial clinical situation.

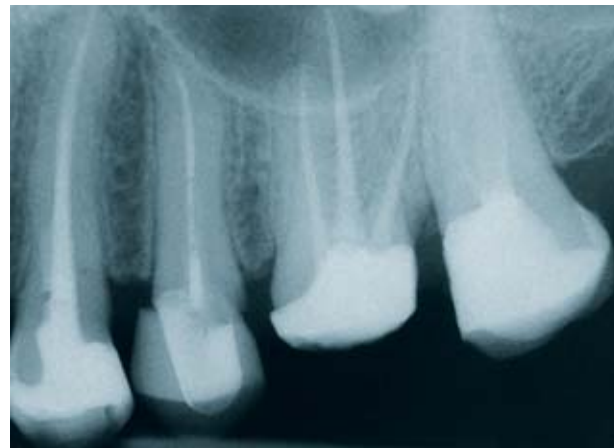

Abbildung 1.2 Röntgenaufnahme nach endodontischer Vorbehandlung.
Figure 1.2 X-ray control after endodontical pretreatment.

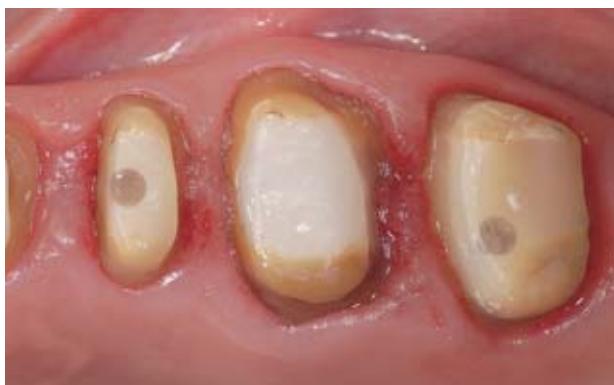

Abbildung 1.3 Kronenpräparationen.
Figure 1.3 Crown preparations.

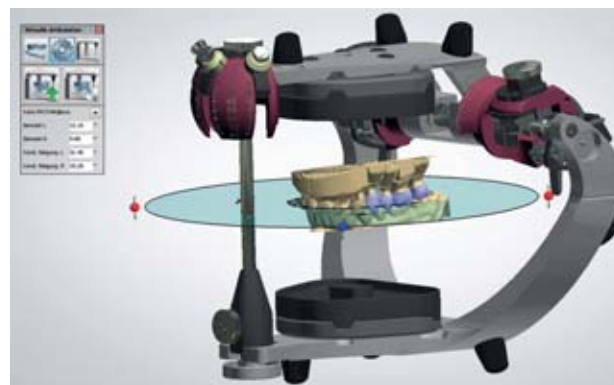

Abbildung 1.4 CAD-Modelle im virtuellen Artikulator.
Figure 1.4 CAD model in a virtual articulator.

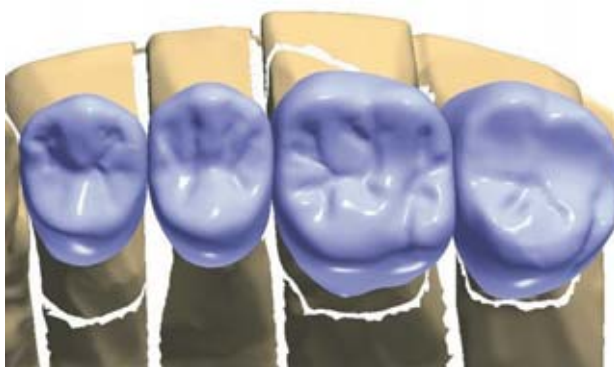


Abbildung 1.5 CAD-Design der Kronenrestaurationen.
Figure 1.5 CAD design of the crown restorations.

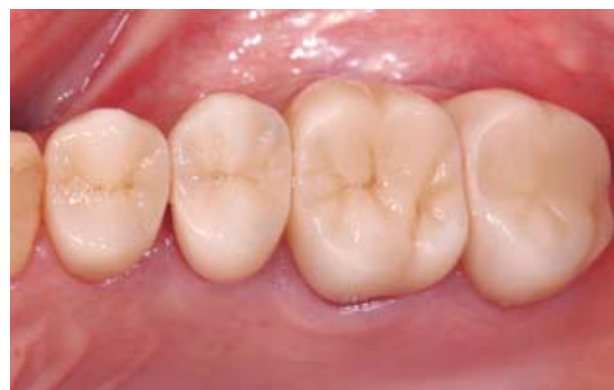

Abbildung 1.6 Monolithische Lithium-Disilikat Kronen im 3-Jahres-Recall.
Figure 1.6 Monolithic lithium disilicate crowns in the 3 year control.

nahme wurden durch einen optischen Scan digitalisiert und die Datensätze im CAD-Programm in einem virtuellen Artikulator ausgerichtet (Abb. 1.4). Zur individuellen Programmierung der Grenzbewegungen des Artikulators wurden die axiographisch bestimmten

Kennwerte herangezogen. In der CAD-Umgebung stehen dabei verschiedene „Artikulatoren“ zur Verfügung, die in ihrem Design und ihrer Funktionalität den analogen Modellen entsprechen. Es folgte die virtuelle Gestaltung der vollanatomischen Kronenrestauratio-

nen unter Berücksichtigung der statischen und dynamischen Okklusion (Abb. 1.5). In der Prozesskette schlossen sich dann die CAM-Fertigung aus Lithium-Disilikat Keramikrohlingen in einer Schleifeinheit sowie die Individualisierung der monolithischen Kronen

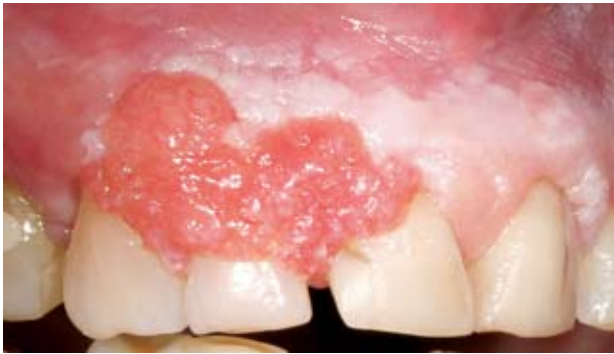

Abbildung 2.1 Plattenepithelkarzinom im Oberkiefer.
Figure 2.1 Squamous cell carcinoma in the upper jaw.

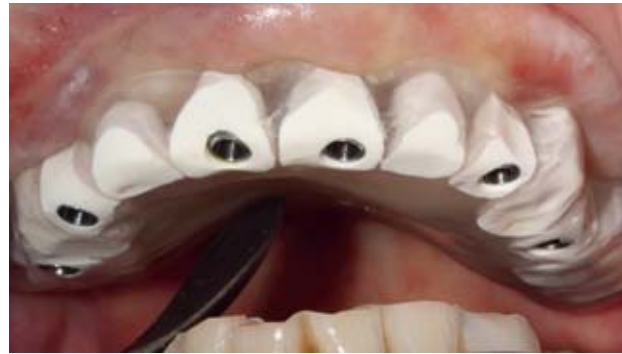

Abbildung 2.2 Bohrschablone auf Grundlage einer virtuellen Implantatplanung.
Figure 2.2 Drilling template based on a virtual implant planning.

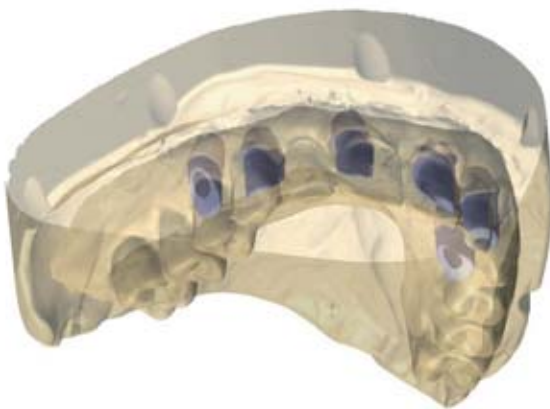


Abbildung 2.3 Virtuelle Gestaltung der implantatgetragenen Primärteleskope.
Figure 2.3 Virtual design of implant retained, primary telescopic crowns.

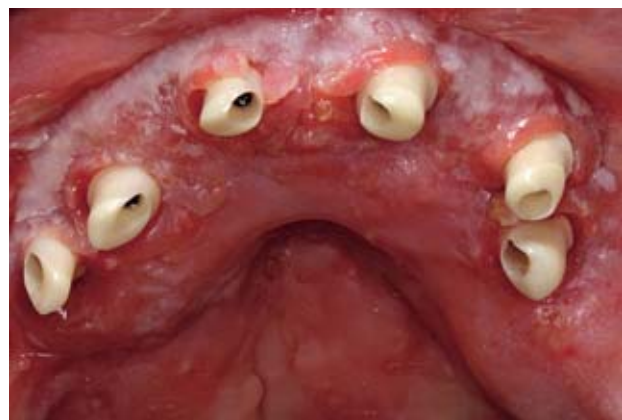


Abbildung 2.4 Einprobe der Teleskopabutments aus Zirkoniumdioxid. Die weichgeweblichen Anteile zeigen typische Charakteristika eines epidermalen Transplantates zum Mukosaersatz nach Tumorresektion.
Figure 2.4 Try-in of telescopic abutments made of zirconia. Soft tissue parts showing typical characteristics of an epidermal graft for a mucosal replacement after tumor resection.

mit keramischen Malfarben an. Entgegen dem Vorgehen bei Zirkoniumdioxidkeramiken, die in der Regel im Weißlingszustand bearbeitet werden und in einem abschließenden Sinterprozess eine Schrumpfung erfahren, werden Lithium-Disilikat Keramiken im Schleifprozess direkt in die Zieldimensionierung gebracht und erfahren lediglich einen Kristallisationsbrand. Nach funktioneller und ästhetischer Einprobe der Restaurationen wurden diese unter Verwendung der Adhäsivtechnik eingegliedert. Im Beobachtungsverlauf und beim zurückliegenden 3-Jahres-Recall konnten keinerlei Veränderungen an den Versorgungen festgestellt werden (Abb. 1.6). Die Patientin zeigte sich zudem mit der Ästhetik der monolithischen Kronenrestaurationen sehr zufrieden.

Fall 2: Zahnloser Oberkiefer nach Tumorresektion, zweiteilige Implantat-Primärteleskope aus Titan/Zirkoniumdioxid, Sekundärteleskope aus Galvanogold

Die 68-jährige Patientin stellte sich mit einer neoplastischen Veränderung im Oberkiefer vor, die in der Folge als Plattenepithelkarzinom diagnostiziert wurde (Abb. 2.1). Im Rahmen der chirurgischen Tumorresektion wurden sämtliche Zähne im Oberkiefer entfernt, zudem mussten große Anteile des Kieferknochens und der bedeckenden Schleimhaut reseziert werden. Adjuvante Maßnahmen wie Radiatio oder Chemotherapie wurden nicht durchgeführt. Die Defektrekonstruktion zur Schaffung eines adäquaten Prothesenlagers erfolgte mit einem Knochentransplantat aus

dem Bereich des Beckens und einem Weichteiltransplantat vom linken Oberarm. Im Rahmen der umfangreichen Rekonstruktionsmaßnahmen konnten die anatomischen Strukturen erfolgreich wiederhergestellt werden, dennoch ergaben sich sowohl im Hinblick auf die Ausprägung des Knochenangebots als auch insbesondere im Hinblick auf die Morphologie des Weichgewebes deutliche Unterschiede im Vergleich zu nicht vorbehandelten Situationen. Die weichgewebliche Bedeckung des Oberkiefers ist charakterisiert durch eine aufgelockerte, stark zerklüftete Struktur mit fibrinösen Belägen, typischen Kennzeichen für epidermale Transplantate zum intraoralen Mukosaersatz.

Die folgende dentale Rehabilitation sah die Insertion von 6 Implantaten zur Verankerung einer herausnehmbaren,



Abbildung 2.5 Tertiärgerüst, hergestellt durch selektives Laserschmelzen

Figure 2.5 Tertiary framework fabricated by selective laser melting.

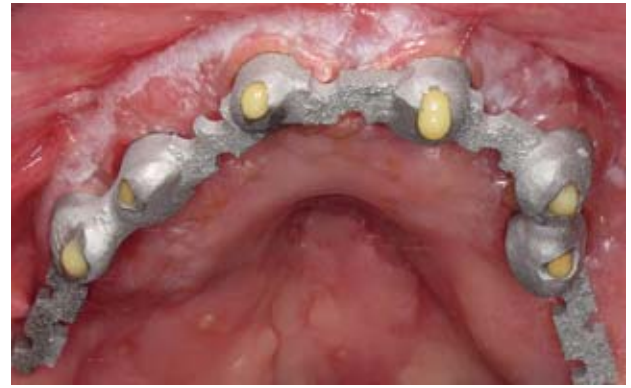

Abbildung 2.6 Intraorales Verkleben des Tertiärgerüsts mit Galvano-Sekundärteilen.

Figure 2.6 Intraoral bonding between tertiary framework and secondary telescopic crowns (female part).

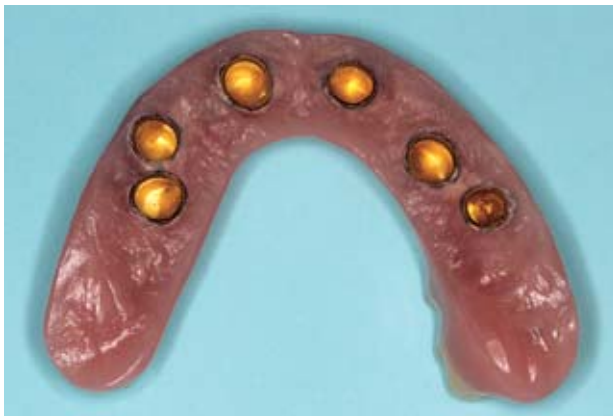

Abbildung 2.7 Fertige Prothese von basal.

Figure 2.7 Final prosthesis, view on the basal side.

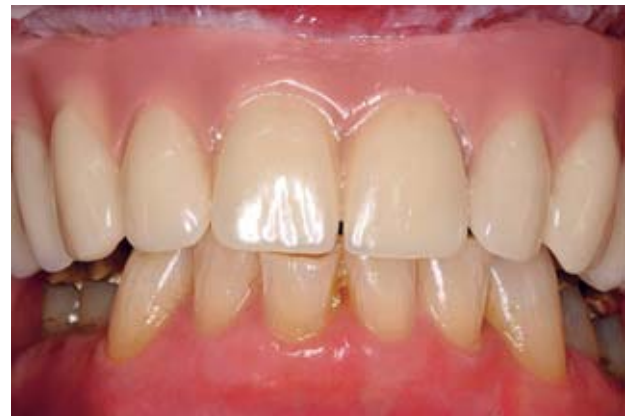

Abbildung 2.8 Fertiggestellte Prothese in situ.

Figure 2.8 Prosthesis in situ.

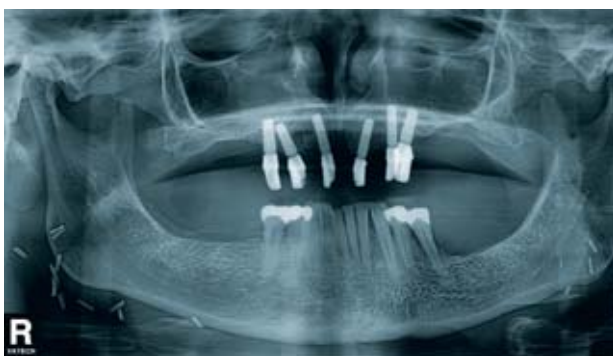

Abbildung 2.9 Kontrollröntgenaufnahme (OPTG) nach 2 Jahren.

Figure 2.9 Panoramic control radiograph after 2 years.

teleskopgetragenen Totalprothese vor. Zur Definition der Implantatpositionen wurde anhand des Datensatzes einer Digitalen Volumentomographie (DVT) mit inserierter Scanschablone eine virtuelle dreidimensionale Implantatplanung unter implantatprothetischen Gesichtspunkten vorgenommen und in eine Bohrschablone umgesetzt (Abb. 2.2). Bei Implantatinsertion zeigte sich jedoch, dass aufgrund der Knochenquali-

tät und -quantität die in der virtuellen Implantatplanung vorgesehene Positionierung nicht realisierbar war. Sowohl Lage als auch Angulation einzelner Implantate wurden im Sinne eines individuellen Optimums angepasst. Dennoch konnten 6 Implantate (Bone Level NC, Institut Straumann Basel, CH) inseriert werden und auch die geänderten Implantatpositionen ließen noch die geplante Versorgungsform zu. Nach drei-

monatiger komplikationsloser, submukosaler Osseointegration wurde eine offene Implantatabformung mit verschraubten Abformpfosten unter Verwendung eines individuellen Löffels mit einem Polyethermaterial vorgenommen. Die Angulation der Implantate und die Tiefe der Schleimhautkanäle erschwerten dabei den Abformvorgang. Es folgte eine Kieferrelationsbestimmung mit einem intraoralen Stützstiftregistrat sowie die Anlage eines Gesichtsbogens. Eine Überprüfung der Registrierung sowie eine weitere funktionelle und ästhetische Analyse im Munde des Patienten erfolgten danach anhand einer Wachsaufstellung. Erst nach endgültiger Festlegung von Bisslage und Zahnstellung wurden diese Wachsaufstellung sowie das Arbeitsmodell optisch gescannt und die virtuelle Gestaltung der implantatgetragenen Primärteleskope vorgenommen (Abb. 2.3). Grundlage der zweiteiligen Implantatabutments waren konfek-

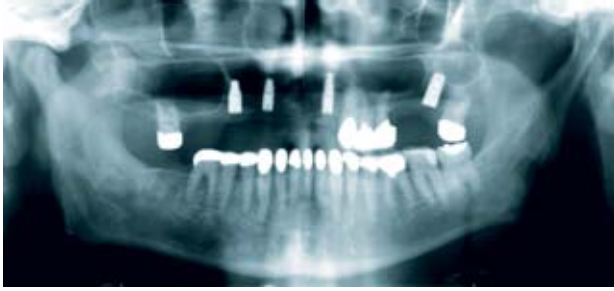


Abbildung 3.1 Übersichtsröntgenaufnahme der Ausgangssituation.
Figure 3.1 Panoramic radiograph of the initial situation.

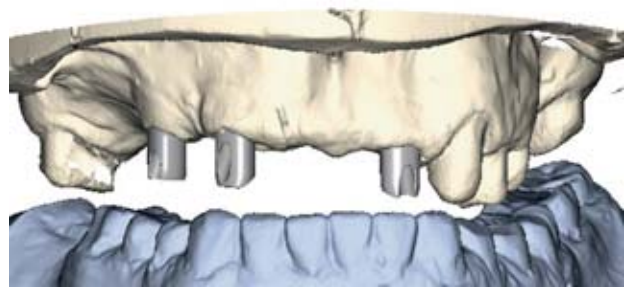


Abbildung 3.2 Virtuelle Gestaltung der implantatgetragenen Primärteleskope.
Figure 3.2 Virtual design of implant retained, primary telescopic crowns.

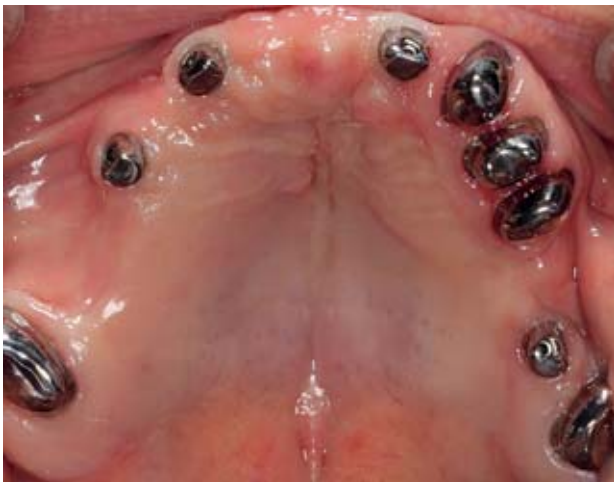

Abbildung 3.3 Einprobe der zahn- und implantatgetragenen Primärteleskope.
Figure 3.3 Clinical try-in of tooth and implant retained, primary telescopic crowns.

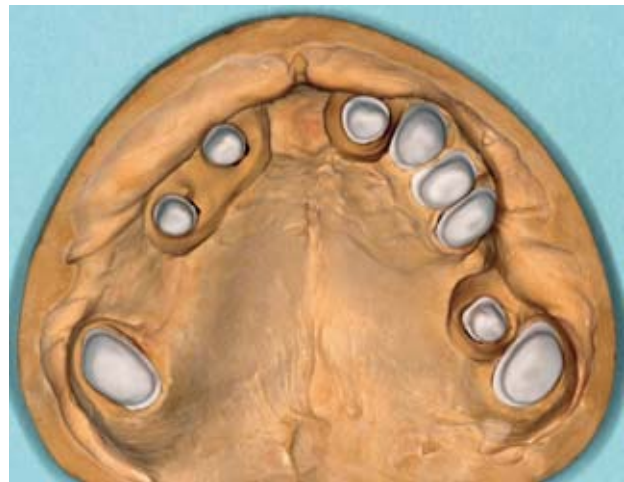


Abbildung 3.4 Sekundärteleskope aus Polyetheretherketon (PEEK).
Figure 3.4 Secondary telescopic crowns made of polyetheretherketone (PEEK).

tionierte Titanbasen, die im Zahntechnischen Labor mit den im CAD/CAM-Prozess hergestellten Zirkoniumdioxid-aufbauten verklebt wurden. Wichtige Gestaltungskriterien für die Aufbauten waren eine Optimierung der Abutmentgeometrien in Bezug auf die Dimensionen der geplanten abnehmbaren Suprakonstruktion, die Angulation der Implantatabutments im Sinne einer gemeinsamen Einschubrichtung sowie die Einstellung einer Konizität von 2°.

Nach der klinischen Einprobe der Teleskope (Abb. 2.4) wurden die Zirkoniumdioxidoberflächen poliert und die Galvanosekundärteile gefertigt. Es folgten die erneute Digitalisierung der nun vorliegenden Modellsituation und die CAD-Gestaltung der Tertiärstruktur. Auf Grundlage dieses Datensatzes wurde dann das Tertiärgerüst im SLM-Verfahren (Selective Laser Melting) aus ei-

ner Cobalt-Chrom-Legierung hergestellt (Abb. 2.5). Zur Sicherstellung eines spannungsfreien Verbundes wurden die implantatgetragenen Primärteleskope definitiv im Patientenmund eingebracht und anschließend Sekundärteleskope und Tertiärgerüst miteinander verklebt (Abb. 2.6). Auf dem teleskopierenden Gerüst erfolgte dann die Fertigstellung der Prothese (Abb. 2.7 und 2.8) anhand der zuvor evaluierten Wachsaufstellung. Nach Eingliederung der Versorgung wurde die Patientin in ein engmaschiges Recall aufgenommen. Bei den Kontrollterminen zeigten sich trotz der schwierigen Weichgewebssituation reizlose periimplantäre Verhältnisse, die Mundhygiene der Patientin erwies sich als sehr gut. Auch die knöchernen Strukturen zeigten sich nach 2 Jahren in der Röntgenkontrolle stabil (Abb. 2.9).

Fall 3: Teilbezahnter Oberkiefer, Primärteleskope aus Titan, einteilige Implantat-Primärteleskope aus Titan, Sekundärteleskope aus PEEK

Im dritten Patientenfall steht die Verwendung eines Hochleistungskunststoffes für die Herstellung von Sekundärteleskopstrukturen im Fokus. Der 77-jährige Patient kam mit dem Wunsch nach einer prothetischen Neuversorgung im Oberkiefer. Die klinisch/röntgenologische Untersuchung zeigte ein stark reduziertes Restzahngebiss im Oberkiefer mit 5 insuffizient versorgten Zähnen sowie 4 Implantaten (Ankylos C/X, Dentsply Implants, Mannheim, D), die 6 Monate zuvor im Sinne einer strategischen Pfeilervermehrung alio loco inseriert worden waren (Abb. 3.1). Nach erfolgreicher parodontaler und endodontischer Vor-

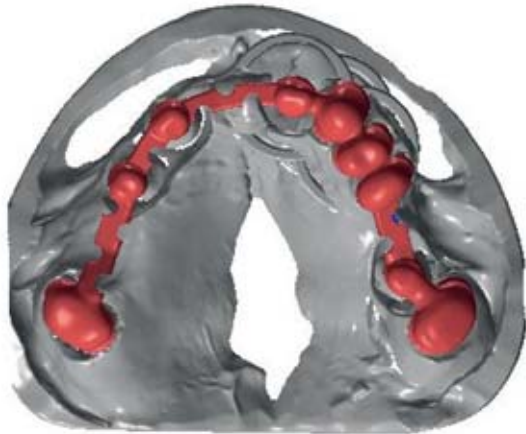

Abbildung 3.5 CAD-Design des Tertiärgerüsts.

Figure 3.5 CAD design of the tertiary framework.

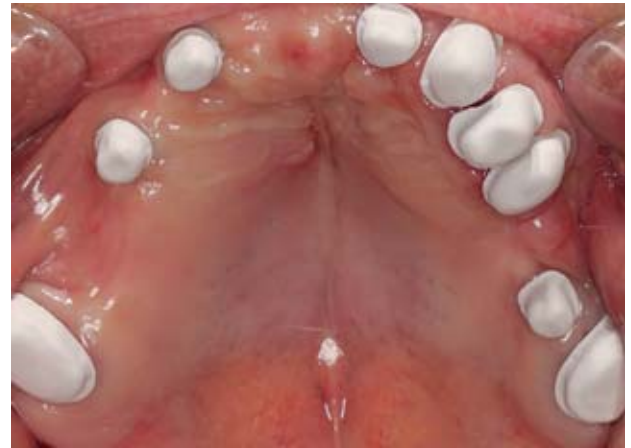

Abbildung 3.6 Sekundärteleskope aus PEEK in situ.

Figure 3.6 Clinical try-in of secondary telescopic crowns made from PEEK.

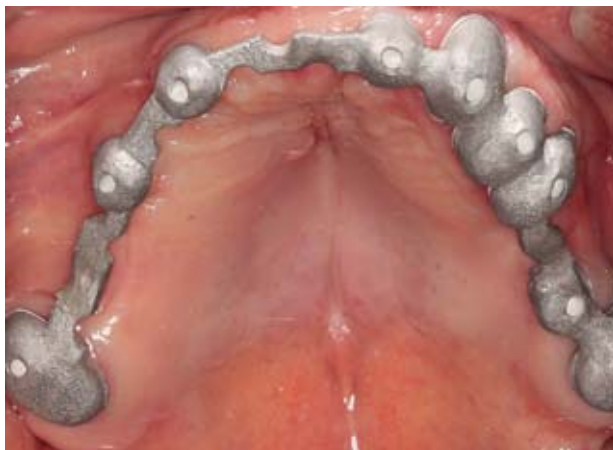

Abbildung 3.7 Einprobe des Tertiärgerüsts.

Figure 3.7 Try-in of the tertiary framework.

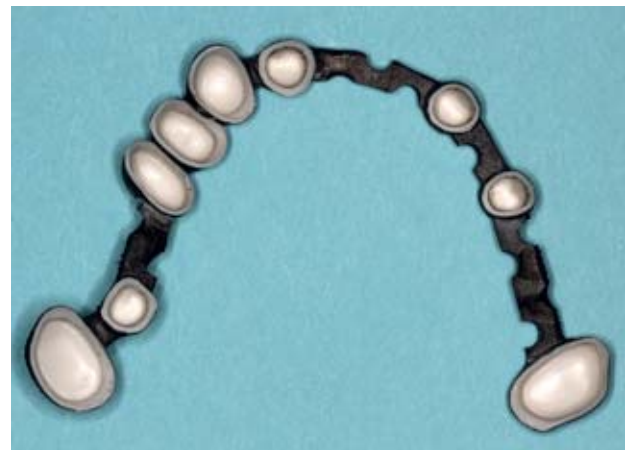

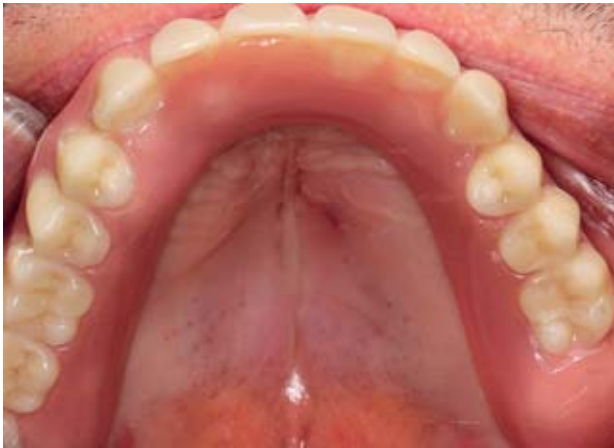Abbildung 3.8 Tertiärgerüst mit Sekundärteleskopen verklebt.

Figure 3.8 Intraoral bonding between tertiary framework and secondary telescopic crowns (female part).

behandlung konnten sowohl alle natürlichen Zähne als auch die Implantate mit in eine prothetische Versorgung einbezogen werden. Die prothetische Phase begann mit der Herstellung einer Wachsaufstellung der späteren Restauration zur ästhetischen und funktionellen Analyse. Im Anschluss an die Präparation der natürlichen Pfeilerzähne und der CAD/CAM-Herstellung der Primärteleskope aus Reintitan im Zahntechnischen Labor erfolgte eine gemeinsame Fixationsabformung der Implantate und der Teleskope. Nach intraoraler Stützstiftregistrierung und Gesichtsbogenanlage sowie erneuter Einprobe einer Wachsaufstellung wurde diese Aufstellung gemeinsam mit den Arbeitsmodellen und den zahngetragenen Primärteleskopen zur Fertigung individueller, einteiliger Implantatabutments aus Titan an ein

spezialisiertes Fräszentrum (Atlantis, Dentsply Implants, Mölndal, S) versandt. Entsprechend den bereits in Fall 2 aufgeführten Kriterien wurde das virtuelle Design der Implantatprimärteile vorgenommen (Abb. 3.2), die dann nach Online-Freigabe produziert werden konnten. Der gemeinsamen Einprobe der zahn- und implantatgetragenen Primärteile (Abb. 3.3) folgte die abschließende Parallelisierung und Politur der Aufbauten sowie die Herstellung der Sekundärteleskope aus dem Hochleistungskunststoff Polyetheretherketon (PEEK) (Abb. 3.4). Bei diesem Material handelt es sich um einen thermoplastischen Kunststoff aus der Stoffgruppe der Polyaryletherketone, der neben sehr guten mechanischen Eigenschaften eine hohe Schmelztemperatur und Beständigkeit gegenüber nahezu allen or-

ganischen und anorganischen Lösungsmitteln aufweist. In der Zahnmedizin steht PEEK als industriell gefertigtes Grundmaterial zur Verfügung, das in CAD/CAM-Prozessen mit gängigen Fräsanlagen verarbeitet werden kann. Für die Produktion der Sekundärteile wurde ein optischer Scan aller Primärteleskope auf dem Arbeitsmodell durchgeführt, dem sich die virtuelle Gestaltung der Teleskope und die Fertigung im Fräsprozess anschlossen. Durch die hohe Präzision sowohl des Oberflächenscans als auch der Fräsbearbeitung war keine Nachbearbeitung notwendig, alle Sekundärteleskope wiesen eine gleichmäßige Friktion zu den Primärteleskopen auf. Einem erneuten Scan der Modellsituation mit aufgesetzten Primär- und Sekundärteleskopen folgte das CAD-Design des Tertiärgerüsts (Abb.

**Abbildung 3.9**Fertiggestellte
Prothese in situ.**Figure 3.9**

Prosthesis in situ.

(Abb. 1.1–3.9: P. Kohorst)

3.5) sowie dessen Produktion durch den additiven Prozess des selektiven Laserschmelzens, der bereits im zuvor dargestellten Fall zum Einsatz kam. Der spannungsfreie Verbund zwischen Sekundärteleskopen und Tertiärgerüst wurde wiederum durch den Vorgang des intraoralen Verklebens sichergestellt (Abb. 3.6–3.8). Die Fertigstellung der Restauration erfolgte nach Überabformung des teleskopierenden Grundgerüsts. Bei Eingliederung und den Recallterminen wies die Versorgung eine sehr gute Friktion auf (Abb. 3.9), der Patient hatte keinerlei Probleme in der Handhabung und die gute Zugänglichkeit der Primärteleskope ermöglichte eine vorbildliche Mundhygiene.

Diskussion

Keramische Werkstoffe haben in der Zahnmedizin eine lange Tradition, bereits vor über 100 Jahren wurde die Fertigung vollkeramischer Kronenrestaurationen erstmals beschrieben. Lange Zeit konnten sich diese Versorgungen insbesondere aufgrund mangelnder mechanischer Eigenschaften und Defiziten in der Fertigungsgenauigkeit dennoch nicht durchsetzen. Mit der Etablierung von Oxidkeramiken und verstärkten Glaskeramiken sowie in Folge der rasanten Entwicklung dentaler CAD/CAM-Technologien sind vollkeramische Restaurationen inzwischen jedoch zu einem wichtigen Pfeiler in der prothetischen Zahnmedizin geworden. Unter verschiedenen, bereits in der Einleitung beschriebenen, Aspekten stehen dabei immer mehr monolithische Restaurationen im Fokus. Für diesen Anwendungsbereich kommen vor allem Zirko-

niumdioxidkeramiken und Lithium-Disilikat Keramiken zum Einsatz.

Die herausragenden mechanischen Eigenschaften scheinen Zirkoniumdioxid zu einem idealen Werkstoff für die Fertigung vollanatomischer, monolithischer Versorgungen zu machen [17]. Aussagekräftige klinische Untersuchungen liegen zu diesen Restaurationen bislang jedoch nicht vor. Zudem muss aufgrund der Härte und Festigkeit der Zirkoniumdioxidkeramiken Parametern wie der okklusalen Gestaltung und der Oberflächenvergütung besondere Aufmerksamkeit geschenkt werden, um Schäden im Bereich der Gegenbeziehung zu verhindern [13, 16]. Die Opazität des Werkstoffes bedingt darüber hinaus oftmals Kompromisse im Bereich der Ästhetik, auch wenn inzwischen Materialien mit gesteigerter Transluzenz erhältlich sind. Lithium-Disilikat Keramiken weisen hingegen aufgrund ihrer amorph-kristallinen Struktur deutlich bessere optische Eigenschaften auf und sind im Hinblick auf ihre Oberflächeneigenschaften, bzw. im Hinblick ihrer Wirkung auf eine antagonistische Beziehung zumeist als unkritischer zu bewerten. Gleichzeitig liegen bereits verschiedene klinische Untersuchungen über längere Beobachtungszeiträume vor [3, 6, 9], die den erfolgreichen Einsatz monolithischer glaskeramischer Restaurationen beschreiben, auch wenn diese sich nicht nur auf Versorgungen beziehen, die im CAD/CAM-Verfahren, sondern auch im Press-Verfahren hergestellt wurden. Bei Verwendung dieser Keramiken müssen jedoch der eingeschränkte Indikationsbereich, der maximal kurzspannige Brückenrestaurationen vorsieht, und die zumeist obligate adhäsive Befestigung

berücksichtigt werden. Doch nicht nur im Bereich festsitzender Versorgungen, sondern auch in der herausnehmbaren Prothetik haben sich Keramiken in den letzten Jahren zu einem häufig verwendeten Werkstoff entwickelt. Gerade für den Einsatz teleskopverankerter Prothesen, wie in Fall 2 beschrieben, liegen unter Verwendung von Zirkoniumdioxid erste positive Ergebnisse sowohl von Laboruntersuchungen [2] als auch von klinischen Berichten vor [5, 18, 24], Langzeitergebnisse stehen hingegen noch aus.

Neben keramischen Werkstoffen wird zunehmend auch der Einsatz verstärkter Kunststoffmaterialien für die CAD/CAM-Fertigung vor allem monolithischer Restaurationen beschrieben [8]. Langzeitprovisorische Kronen- und Brückenrestaurationen stellen dabei den Hauptanwendungsbereich dar. Die meisten erhältlichen Materialien basieren auf Polymethylmethacrylat (PMMA), aber auch andere Polymere, wie z.B. Polyetheretherketon (PEEK), die bislang in der Zahnmedizin wenig verbreitet waren, werden vermehrt eingesetzt [20]. Bei PEEK handelt es sich um einen Hochleistungskunststoff, der industriell in der Halbleiterfertigung sowie im Fahrzeug- und Flugzeugbau, jedoch auch in zahlreichen medizinischen Bereichen wie der Wirbelsäulenchirurgie, der Traumatologie und der Orthopädie als Implantatmaterial verwendet wird [11, 22]. Hervorragende mechanische und thermische Eigenschaften sowie eine hohe Biokompatibilität machen diesen Werkstoff ebenfalls interessant für den zahnmedizinischen Einsatz und dies nicht nur in der Kronen- und Brückenprothetik. Wie im vorliegenden Fall 3 beschrieben, lassen sich heute durch die zahlreichen Gestaltungsmöglichkeiten moderner CAD-Programme und durch die Präzision computergesteuerter Fertigungsanlagen verschiedenste Restaurationsarten, so z.B. auch gefräste Sekundärteleskope, aus PEEK realisieren. Auch wenn noch keine klinischen Langzeitergebnisse für diesen Anwendungsbereich vorliegen, scheint unter Berücksichtigung der tribologischen Eigenschaften des Materials und eigener klinischer Erfahrungen die Langzeitperspektive sehr gut. Insgesamt nehmen teleskopverankerte Restaurationen eine wichtige Stellung in der prothetischen Zahnmedizin ein. Teleskope stellen ein

vielseitiges Verankerungselement dar, das nicht nur eine sehr gute Stabilität gegen vertikale und horizontale Kräfte bietet, ästhetisch ansprechende Versorgungen zulässt, gut erweiterbar und der häuslichen Mundhygiene zugänglich ist, sondern auch in zahlreichen klinischen Untersuchungen seine Langzeitstabilität unter Beweis gestellt hat [23]. Neue Materialien sowie Fertigungs- und Verfahrenstechniken werden das Anwendungsspektrum teleskopverankerter Restauration zukünftig noch stärker erweitern; inwieweit diese Innovationen den traditionellen Techniken überlegen sein können, müssen hingegen geeignete klinische Untersuchungen zeigen, die bislang noch nicht vorliegen.


Schlussfolgerungen

Moderne computergestützte Fertigungstechniken und neue Werkstoffe haben in den vergangenen Jahren das Spektrum der prothetischen Zahnmedizin

deutlich erweitert. Sowohl im Bereich festsitzender als auch herausnehmbarer Versorgungen wurden zahlreiche Innovationen etabliert. Monolithische Restaurationen aus Keramik bieten in diesem Zusammenhang eine vielversprechende Möglichkeit ästhetisch anspruchsvollen Zahnersatz mit geringem labortechnischen Aufwand zu realisieren, der aufgrund seiner Struktur auch in der Langzeitanwendung eine gute Prognose zeigt. Es sollte jedoch berücksichtigt werden, dass insbesondere für monolithische Restaurationen aus Zirkoniumdioxid derzeit noch keine klinischen Langzeitergebnisse vorliegen. Auch auf dem Gebiet der herausnehmbaren Prothetik haben sich im Zuge neuer Technologien die Versorgungskonzepte gewandelt. Gerade die Kombination zwischen den Vorzügen teleskopierender Halteelemente und der Innovation neuer Werkstoffe eröffnet dabei neue Perspektiven für die prothetische Zahnmedizin, auch wenn der klinische Langzeiterfolg ebenfalls erst noch gezeigt werden muss.

Danksagung

Ein besonderer Dank gilt ZT Axel Quint (Zahntechnik XENTAL Celle, Nienhagen, Deutschland) sowie ZTM Hindrik Dehnbostel und ZT Philip Dämgen (CAD-SPEED GmbH, Nienhagen, Deutschland) für die zahntechnische Realisierung der gezeigten Rekonstruktionen.

Interessenkonflikt: Der Autor erklärt, dass kein Interessenskonflikt im Sinne der Richtlinien des International Committee of Medical Journal Editors besteht. 

Korrespondenzadresse

Prof. Dr. Philipp Kohorst
Medizinische Hochschule Hannover
Klinik für Zahnärztliche Prothetik und
Biomedizinische Werkstoffkunde
Carl-Neuberg-Straße 1
30625 Hannover
Kohorst.Phillipp@mh-hannover.de

Literatur

- Breitman JB, Nakamura S, Freedman AL, Yaliso IL: Telescopic retainers: an old or new solution? A second chance to have normal dental function. *J Prosthodont* 2012;21:79–83
- Dillschneider T: In-vitro-Untersuchungen zum Verschleißverhalten verschiedener Doppelkronensysteme. Homburg/Saar: Universitätsklinikum des Saarlandes, Klinik für Zahnärztliche Prothetik und Werkstoffkunde, 2010
- Gehrt M, Wolfart S, Rafai N, Reich S, Edelhoff D: Clinical results of lithium-disilicate crowns after up to 9 years of service. *Clin Oral Investig* 2013;17:275–284
- Göstemeyer G, Jendras M, Borchers L, Bach FW, Stiesch M, Kohorst P: Effect of thermal expansion mismatch on the Y-TZP/veneer interfacial adhesion determined by strain energy release rate. *J Prosthodont Res* 2012;56:93–101
- Goma A, Aggarwal NK: Telescopic overdentures with cercon primary coping and gold galvano secondary coping. *J Dent Implant* 2012;2:65–70
- Guess PC, Selz CF, Steinhart YN, Stampf S, Strub JR: Prospective clinical split-mouth study of pressed and CAD/CAM all-ceramic partial-coverage restorations: 7-year results. *Int J Prosthodont* 2013;26:21–25
- Guess PC, Schultheis S, Bonfante EA, Coelho PG, Ferencz JL, Silva NR: All-ceramic systems: laboratory and clinical performance. *Dent Clin North Am* 2011;55:333–352
- Güth JF, Almeida E, Silva JS, Ramberger M, Beuer F, Edelhoff D: Treatment concept with CAD/CAM-fabricated high-density polymer temporary restorations. *J Esthet Restor Dent* 2012;24:310–318
- Kern M, Sasse M, Wolfart S: Ten-year outcome of three-unit fixed dental prostheses made from monolithic lithium disilicate ceramic. *J Am Dent Assoc* 2012;143:234–240
- Kerschbaum T, Faber FJ, Noll FJ et al.: Komplikationen von Cercon-Restaurationen in den ersten fünf Jahren. *Dtsch Zahnärztl Z* 2009;64:81–89
- Kurtz SM, Devine JN: PEEK biomaterials in trauma, orthopedic, and spinal implants. *Biomaterials* 2007;28:4845–4869
- Maestre-Ferrín L, Romero-Millán J, Peñarrocha-Oltra D, Peñarrocha-Diogo M: Virtual articulator for the analysis of dental occlusion: an update. *Med Oral Patol Oral Cir Bucal* 2012;17:160–163
- Mitov G, Heintze SD, Walz S, Muecklich F, Pospiech P: Wear behavior of dental Y-TZP ceramic against natural enamel after different finishing procedures. *Dent Mater* 2012;28:909–918
- Parkot D, Kirsten A, Möllers K, Pätzold W, Fischer H: Simulation des Einflusses von Gerüstgeometrie und Okklusion auf die Lebensdauer auf die Lebensdauer vollkeramischer Restaurationen. *Dtsch Zahnärztl Z* 2012;67:510–516
- Preis V, Letsch C, Handel G, Behr M, Schneider-Feyrer S, Rosentritt M: Influence of substructure design, veneer application technique, and firing regime on the in vitro performance of molar zirconia crowns. *Dent Mater* 2013; doi:10.1016/j.dental.2013.04.011 (epub ahead of print)
- Preis V, Behr M, Handel G, Schneider-Feyrer S, Hahnel S, Rosentritt M: Wear performance of dental ceramics after grinding and polishing treatments. *J Mech Behav Biomed Mater* 2012;10:13–22
- Pröbster L, Kern M: ZrO₂-Monolithen – ein Fazinosum? Der Trend zu vollanatomischen Oxidkeramik-Kronen. *Dtsch Zahnärztl Z* 2012;67:777–782
- Rösch R, Mericske-Stern R: Zirkoniumdioxid in der herausnehmbaren Prothetik. *Schweiz Monatsschr Zahnmed* 2008;118:959–974
- Sailer I, Pjetursson, BE, Zwahlen, M, Hammerle, CH: A systematic review of the survival and complication rates of all-ceramic and metal-ceramic reconstructions after an observation period of at least 3 years. Part II: Fixed dental prostheses. *Clin Oral Implants Res* 2007;18(Suppl 3):86–96

20. Stawarczyk B, Beuer F, Wimmer T, Jahn D, Sener B, Roos M, Schmidlin PR: Polyetheretherketone – A suitable material for fixed dental prostheses? *J Biomed Mater Res B Appl Biomater* 2013; doi:10.1002/jbm.b.32932 (epub ahead of print)
21. Swain MV: Unstable cracking (chipping) of veneering porcelain on all-ceramic dental crowns and fixed partial dentures. *Acta Biomater* 2009;5: 1668–1677
22. Toth JM, Wang M, Estes BT, Scifert JL, Seim HB, Turner AS: Polyetheretherketone as a biomaterial for spinal applications. *Biomaterials* 2006;27:324–334
23. Verma R, Joda T, Brägger U, Wittneben JG: A systematic review of the clinical performance of tooth-retained and implant-retained double crown prostheses with a follow-up of > 3 years. *J Prosthodont* 2013;22:2–12
24. Zafiropoulos GG, Rebbe J, Thielen U, Deli G, Beaumont C, Hoffmann O: Zirconia removable telescopic dentures retained on teeth or implants for maxilla rehabilitation. Three-year observation of three cases. *J Oral Implantol* 2010; 36:455–65
25. Zarone F, Russo S, Sorrentino R: From porcelain-fused-to-metal to zirconia: clinical and experimental considerations. *Dent Mater* 2011;27:83–96

PRAXIS / PRACTICE

Buchbesprechung / Book Review

Echt süß!

Gesunde Zuckeralternativen im Vergleich

A. Flemmer, VAK Verlags GmbH, Kirchzarten 2013, ISBN 978-3867310901, 2. Aufl., 112 Seiten, 20 Abbildungen, 10,95 Euro

Die Lektüre der ersten Seiten dieses gut zu lesenden Büchleins haben mir Spaß gemacht, weil in einfacher und verständlicher Weise die physiologischen Grundlagen der Geschmacksempfindung sowie die verschiedenen Zuckerarten erklärt werden.

Interessant beginnt auch die Darstellung verschiedener Süßungsmittel, die sich mit Zuckern und Zuckeraustauschstoffen sowie künstlichen und natürlichen Süßstoffen auseinandersetzt. Bei der Diskussion möglicher Risiken von Süßstoffen wird allerdings zunehmend der Boden einer sachlichen und wissenschaftlich fundierten Auseinandersetzung mit dem Thema verlassen. Zulassungsbehörden wird unterstellt, mit zweierlei Maß zu messen, Befürchtungen und Meinungen werden geäußert, an belastbaren wissenschaftlichen Belegen für die gemachten Aussagen fehlt es jedoch weitgehend.

Umso erstaunlicher ist es, dass sich die Autorin beim Thema Xylit zu ungebremsten Lobeshymnen hinreißen lässt. Es beginnt mit der Behauptung, Xylit würde bereits bei einem Verzehr von 6 Gramm täglich für kariessfreie Zähne sorgen und viele Schmerzen beim Zahnarzt ersparen. Es wird empfohlen, einen halben Teelöffel Xylit in den Mund zu nehmen und mit dem Xylit-Speichel-




Gemisch 3 bis 5 Minuten zu spülen. Quellen, die die Wirksamkeit dieser Methode belegen würden, werden nicht zitiert. Weiter geht es über die Mutmaßung, mit Xylit könne man Akne behandeln, Osteoporose vorbeugen, ebenso Asthma, Bronchitis, Entzündungen der Nasennebenhöhlen und der Lippen und so weiter. Auch zur Krebsvorbeugung soll Xylit gut sein. Auch wenn außer Zweifel steht, dass Xylit als Zuckerersatz für die Kariesprävention durchaus einen nennenswerten Stellenwert besitzt, ist es doch erstaunlich, dass

die Autorin bei diesem Produkt jegliche kritische Distanz vermissen lässt.

Einen großen Umfang nimmt in dem Büchlein auch das Thema Stevia ein. Stevia ist ein natürlicher Süßstoff, der im Jahre 2011 als Lebensmittelzusatzstoff in der EU zugelassen wurde. In dem ebenfalls 2011 erschienen vorliegenden Buch setzt sich die Autorin unter der Überschrift „Stevia – eine unendliche Geschichte“ seitenweise mit der fehlenden Zulassung dieses Stoffes in der EU auseinander, erfreulicherweise sind durch die europäische Gesetzgebung diese Seiten des Buches zum Zeitpunkt des Erscheinens schon veraltet, was für den Leser ärgerlich ist, weil es falsch informiert.

Alles in allem bearbeitet das vorliegende Buch ein interessantes Thema. Daher ist es schade, dass es leider nicht zur Lektüre empfohlen werden kann, weil der Leser mit einer Mischung aus sachlichen Informationen, Mutmaßungen und Halbwahrheiten schlichtweg falsch informiert wird und sich kein durchgehend fundiertes Wissen aneignen kann.

Bei einer Neuauflage ist die Autorin gut beraten, sich von zahnmedizinischen und medizinischen Wissenschaftlern mit einschlägiger Expertise beraten zu lassen. 

S. Zimmer, Witten